HAL
open science

INTESTIN GRÊLE DU PORC. II. – STRUCTURE HISTOLOGIQUE DES PAROIS ET PLUS PARTICULIÈREMENT DE LA TUNIQUE MUQUEUSE EN FONCTION DE L'AGE DE L'ANIMAL

N. Vodovar

To cite this version:

N. Vodovar. INTESTIN GRÊLE DU PORC. II. – STRUCTURE HISTOLOGIQUE DES PAROIS ET PLUS PARTICULIÈREMENT DE LA TUNIQUE MUQUEUSE EN FONCTION DE L'AGE DE L'ANIMAL. Annales de biologie animale, biochimie, biophysique, 1964, 4 (2), pp.113-139. hal-00896250

HAL Id: hal-00896250

https://hal.science/hal-00896250

Submitted on 11 May 2020

HAL is a multi-disciplinary open access archive for the deposit and dissemination of scientific research documents, whether they are published or not. The documents may come from teaching and research institutions in France or abroad, or from public or private research centers.

L'archive ouverte pluridisciplinaire **HAL**, est destinée au dépôt et à la diffusion de documents scientifiques de niveau recherche, publiés ou non, émanant des établissements d'enseignement et de recherche français ou étrangers, des laboratoires publics ou privés.

Ann. Biol. anim. Bioch. Biophys., 1964, **4** (2), 113-139

INTESTIN GRÊLE DU PORC

II. — Structure histologique des parois et plus particulièrement de la tunique muqueuse en fonction de l'âge de l'animal

N. VODOVAR

Station centrale de Nutrition,
Centre national de Recherches zootechniques, Jouy-en-Josas (Seine-et-Oise)

SOMMAIRE

Les quatre tuniques qui forment la paroi de l'intestin grêle, sont, chez le Porc, bien distinctes sur toute sa longueur et à tout âge.

L'épaisseur de la séreuse et de la muqueuse, qui varie peu avec les segments considérés, augmente plusieurs fois avec l'âge de l'animal, mais l'image topographique en change peu.

L'aspect histologique de la celluleuse est très variable suivant les segments, à cause des éléments qu'elle renferme : glandes de Brünner, éléments lymphoïdes et formations lymphatiques ; il varie au cours de la croissance avec l'évolution de ces éléments. La caractéristique importante de la celluleuse du porc est de ne se plisser qu'exceptionnellement (pas de valvules conniventes), ce qui a des conséquences sur le profil de la lumière intestinale, sur la forme et l'orientation des villosités et sur la surface de la tunique muqueuse.

La tunique muqueuse, avec ses trois couches, diffère, suivant les segments, plus que les autres. Elle est, au cours de la croissance, en transformations continuelles, à causede la formation et de l'évolution des villosités. Ces dernières sont cylindriques à la naissance, ainsi que pendant le premier stade de leur formation au cours de la croissance, puis elles deviennent rapidement coniques ; enfin, à cause de la jonction de deux ou plusieurs axes de stroma par leur tissu conjonctif, elles évoluent vers des formes très diverses, difficilement assimilables à des figures géométriques définies.

Les dimensions des villosités et leur surface sont variables suivant les segments de l'intestin et suivant l'âge de l'animal. A la naissance, la surface libre de la couche épithéliale bordant la lumière intestinale est d'environ 1 000 cm² ; elle atteint près de 15 m² chez le porc de 220 jours.

Dans l'ensemble, l'histologie et l'image topographique des tuniques séreuse et musculaire de l'intestin grêle du porc présentent des analogies avec celles de l'intestin humain.

Cependant la celluleuse et la muqueuse sont bien différentes de la celluleuse et de la muqueuse de l'intestin humain.

INTRODUCTION

Jusqu'à présent, à notre connaissance, l'histologie et l'histocytologie des parois de l'intestin grêle du Porc n'ont été étudiées que d'une façon très fragmentaire. La structure de ces parois est souvent assimilée à celle de l'intestin humain, sur lequel ont été faites de nombreuses études.

Nous avons étudié la topographie histologique des parois de l'intestin grêle du Porc, en général, et le développement de la tunique muqueuse avec la formation des villosités, en particulier, en essayant de suivre et de comparer les différentes étapes de cette évolution depuis la naissance jusqu'à l'âge adulte.

Nous avons abordé cette étude cinétique de la tunique muqueuse du Porc comme une étape préliminaire nécessaire aux observations ultérieures sur le niveau et le mécanisme de l'absorption des lipides et sur les transformations que ceux-ci subissent au cours de leur passage à travers la muqueuse intestinale .

En effet, malgré les progrès très importants réalisés dans ce domaine par la biochimie et l'histologie durant les dix dernières années (travaux effectués pour la plupart sur des rats et des souris), de nombreux problèmes n'ont pas encore trouvé de solution.

Nous ne savons pas avec certitude, si le pouvoir absorbant de la zone épithéliale d'absorption est le même sur toute la longueur de l'intestin et pour toutes les substances ou, au contraire, s'il existe des niveaux déterminés ou préférentiels pour l'absorption des substances de nature différente. Le mécanisme d'absorption, la forme de pénétration dans la cellule épithéliale de certains nutriments tels que les lipides, leur voie d'acheminement jusqu'aux lactéales centrales et aux vaisseaux sanguins, ainsi que leurs transformations physiques et chimiques aux différents niveaux de la muqueuse intestinale, sont autant de questions à résoudre en tout ou en partie.

I. — MATÉRIEL ET TECHNIQUES

MATÉRIEL

Les intestins grêles ont été prélevés sur des animaux de race *Large White :*

a) sur 20 porcelets dont
6 nouveaux-nés,
4 porcelets de 24 heures,
4 porcelets de 48 heures,
6 porcelets de 12 jours,

ayant tous, à la naissance, un poids normal, soit 1,060 kg en moyenne ; les six premiers ont été sacrifiés avant d'avoir tété, c'est-à-dire avant que la flore microbienne, l'alimentation et d'autres facteurs extérieurs aient pu exercer une influence quelconque ; les autres ont été nourris exclusivement au lait maternel ;

b) sur 8 porcs en croissance de 120 à 140 jours pesant de 45 à 55 kg ;
c) sur 20 porcs adultes entre 200 et 230 jours, pesant de 95 à 105 kg ;
d) sur 2 porcs de plus de 3 ans, pesant 223 et 245 kg.

Tous ces animaux ont présenté un développement normal, leur état sanitaire était bon et ils avaient été soumis à un régime alimentaire standard semblable.

TECHNIQUES : prélèvement et fixation

Pour les porcelets, le prélèvement a été fait après anesthésie à l'éther ou au chloroforme ; dès que l'animal ne réagit plus à la douleur il est ouvert ventralement. L'intestin est prélevé soit en partie, soit en entier.

Pour l'histologie topographique de l'intestin grêle et, en particulier, pour l'étude de la tunique muqueuse, nous avons retenu deux procédés de fixation :

1°) Fixation par extension, sur l'animal vivant de préférence.
2°) Fixation par extension, également, immédiatement après prélèvement.

Dans les deux cas, il est important d'injecter dans le segment d'intestin, prélablement ligaturé, une quantité convenable du fixateur choisi pour éviter la contraction de la muqueuse avant que sa forme ne soit stabilisée et pour empêcher une surpression interne qui la distendrait. Il faut éviter au cours du prélèvement et de la fixation, d'exercer une action mécanique brutale sur l'intestin car il se produirait une déformation profonde de toutes les tuniques et, en particulier, la séreuse serait arrachée. Pour les gros animaux, la fixation a été faite suivant le second procédé, immédiatement après l'électrocution et avant la saignée.

Deux minutes environ après l'injection du fixateur dans la lumière intestinale, la pièce est plongée dans le même fixateur, dont le volume minimum doit être 20 fois celui de la pièce.

Tous les autres procédés de fixation que nous avons essayés (sans extension, après prélèvement de la tunique séreuse ou des tuniques séreuse et musculaire...) provoquent des déformations des parois. (Une portion d'intestin fixé par simple immersion, subit une rétraction telle, que l'épaisseur de la paroi double).

Les animaux ont pris leur dernier repas au minimum 4 heures et au maximum 48 heures avant d'être sacrifiés.

Les fixateurs employés pour les tissus destinés à l'étude de l'histologie topographique sont :

la solution picroformique (de Bouin),
le formol à 10 p. 100 préalablement neutralisé.

Pour les examens cytologiques, les petites pièces ont été fixées avec les liquides de Flemming, de Champy, de Regaud, ainsi que par postchromatisation de 5 jours après un séjour de 48 heures dans le formol neutre.

Après fixation, les pièces coupées et déshydratées sont éclaircies à l'essence de cèdre, qui nous a donné de meilleurs résultats que le xylol ou le toluène qui durcissent et déforment les pièces. L'inclusion est faite à la paraffine, les coupes sont faites à 3 μ, 5 μ et 7 μ, et montées au baume du Canada ou au « Technicon ».

Environ 10 000 coupes représentant les différents niveaux de l'intestin grêle du porc, du duodénum à la valvule de Bauhin, et de la naissance à l'âge adulte, ont été examinées.

Différentes méthodes de coloration ont été pratiquées et notamment celles à l'hématoxyline-éosine-vert lumière et à la trioxyhématine-éosine-vert solide (GABE, 1954), pour la topographie générale ; la triple coloration de Flemming, de Cajal, et la fuchsine d'Altmann picrate de vert de méthyle (GABE, 1947), pour la mise en évidence d'éléments particuliers.

Les observations ont été faites au microscope Wild, les microphotographies avec le Contarex et la chambre photographique Wild n° 2.

Pour chaque prélèvement, nous avons d'abord étudié la partie proximale du jéjunum-iléon, dont la topographie générale se retrouve sur toute la longueur de l'intestin grêle, puis le duodénum et la partie distale du jéjunum-iléon, parce que ces deux dernières portions de l'intestin grêle renferment en outre des éléments tels que les glandes de Brunner et des formations lymphatiques.

II. — RÉSULTATS — OBSERVATION MICROSCOPIQUE

Une coupe transversale ou longitudinale, perpendiculaire à la paroi de n'importe quel segment de l'intestin grêle du porc compris entre le pylore et la valvule de Bauhin, à n'importe quel âge de l'animal, montre toujours quatre tuniques distinctes (fig. 7, 9, 10), qui présentent des différences suivant le segment observé et suivant l'âge du porc.

De l'extérieur vers l'intérieur se succèdent :

la tunique séreuse (feuillet viscéral ou séreuse péritonéale),
la tunique musculaire,
la tunique sous-muqueuse (ou celluleuse),
la tunique muqueuse.

Après la naissance et au cours de la croissance, c'est surtout la tunique muqueuse qui subit l'évolution et la transformation la plus importante.

a) Tunique séreuse ou séreuse péritonéale (fig. 10 et 11)

C'est la plus externe et la plus mince des quatre ; son épaisseur varie de 20 μ à la naissance à 70 μ à l'âge adulte ; elle est assez uniforme sur toute sa longueur, si l'on fait exception d'îlots d'accumulation de matières grasses dont le nombre et l'importance varient avec les segments, avec les animaux, et qui sont, en général, plus nombreux dans la partie proximale du jéjunum-iléon que dans le reste de l'intestin.

La couche externe de la séreuse a 8 à 10 μ d'épaisseur chez l'adulte ; elle comprend une seule assise de cellules épithéliales aplaties, à contours hexagonaux en majorité, sans membrane basale, mais qui possèdent des prolongements anastomosés avec les cellules du tissu conjonctif de la couche interne. Cette dernière, épaisse d'environ 60 μ chez le Porc adulte est formée de fibres conjonctives assez lâches, mais peu élastiques. Elle est maintenue en contact avec la tunique musculaire par une sorte d'accolement assez solide chez le porcelet, de sorte que souvent, en enlevant la tunique séreuse, on enlève aussi la tunique musculaire. Chez l'adulte, cet accolement est relativement plus fragile et les deux tuniques se séparent plus facilement.

b) Tunique musculaire (fig. 10 et 11)

Relativement uniforme sur toute la longueur de l'intestin grêle, elle est formée de deux couches de fibres lisses, dont l'épaisseur totale est d'environ 50 μ chez le porcelet à la naissance et atteint 220 μ environ à l'âge adulte. La couche externe, constituée de fibres longitudinales, est assez compacte ; entre les faisceaux de fibres se trouvent des infiltrations plus ou moins importantes de tissu conjonctif (fig. 23). La couche interne, formée de fibres annulaires, est, à tout âge, deux fois plus épaisse que la précédente (140 μ environ) ; les faisceaux de fibres dont la section rectangulaire est arrondie aux angles (fig. 17), sont souvent séparés par du tissu conjonctif provenant de la sous-muqueuse. Le plexus d'Auerbach, logé entre les deux couches musculaires, est formé de fibres à grosses mailles rectangulaires et pourvues de nombreux ganglions qui sont, chez le Porc, assez volumineux. A cause du rôle qu'elles jouent, ces deux couches sont appelées « muscle moteur intestinal » (Dubreuil et Baudrimont, 1959).

c) Tunique sous-muqueuse ou celluleuse (fig. 9, 10 et 11)

Limitée vers l'extérieur par la couche de fibres lisses annulaires de la tunique musculaire, elle s'appuie à l'intérieur à la *muscularis mucosae* de la tunique muqueuse. Le tissu conjonctif dont elle est constituée est très délicat ; sa jonction avec la couche de fibres lisses de la tunique musculaire est très fragile, se rompt facilement et permet de séparer d'un côté les tuniques séreuse et musculaire, de l'autre les tuniques muqueuse et sous-muqueuse. Cette séparation est facilitée par l'absence de plissements dans la sous-muqueuse (pas de valvules conniventes chez le Porc). Outre des vaisseaux sanguins et lymphatiques particulièrement nombreux, la sous-muqueuse renferme sur toute sa longueur des éléments lymphoïdes et des follicules clos (fig. 21,

22, 23, 24), inégalement répartis, mais toujours abondants dans la partie distale de l'intestin et souvent agminés sur plusieurs dizaines de centimètres carrés en plaques de Peyer. Dans le duodénum, la structure de la celluleuse est encore compliquée par la présence des glandes de Brunner (fig. 1, 2, 19 et 20), qui sont nombreuses surtout dans le premier segment, entre le pylore et l'ampoule de Vater, où débouche le canal cholédoque. La celluleuse, dans cette région, est complètement disloquée sur tout son pourtour et dans toute son épaisseur. Au fur et à mesure qu'on s'éloigne de l'ampoule de Vater et surtout après le débouché du canal pancréatique (une vingtaine de centimètres après le pylore chez l'adulte), le nombre et la grosseur des glandes de Brunner diminuent et la celluleuse se reforme, en commençant par la région qui borde la tunique muqueuse (fig. 20). Dans la partie distale du duodénum, les glandes de Brunner sont présentes seulement sur la courbure interne et disparaissent complétement au niveau de l'angle duodéno-jéjuno-iléal. L'ensemble de ces éléments donne à cette tunique un aspect incohérent et une épaisseur inégale qu'on peut évaluer à 80 μ environ au début du duodénum, chez les nouveaux-nés, et à plus de 300 μ chez le porc adulte. Son épaisseur tout au long des 2/3 du jéjunum-iléon varie entre 30 et 50 μ chez les porcelets et entre 140 et 250 μ chez les adultes. Dans la partie terminale de l'intestin grêle et plus particulièrement sur la courbure extérieure des anses, l'épaisseur atteint parfois plus du double à cause des formations lymphatiques très nombreuses.

d) Tunique muqueuse : son évolution avec l'âge (fig. 1, 3, 4, 7, 8, 11, 12, 13, 14, 19 et 24)

La couche interne de la tunique muqueuse qui borde la lumière intestinale (épithélium intestinal), formée d'une seule assise de cellules, est d'une épaisseur assez uniforme (34 μ en moyenne chez le porcelet nouveau-né, 40 μ chez l'adulte).

Du côté externe, elle est en contact avec la tunique sous-muqueuse, qui, du fait de l'absence de valvules conniventes, joue le rôle d'une plate-forme sur laquelle la muqueuse effectue des glissements par l'intermédiaire de son muscle (*muscularis mucosae*) ; ce muscle se présente sous la forme d'une lame de fibres lisses situées sur deux plans : les unes externes, d'orientation longitudinale, les autres internes et annulaires. Il est innervé par le plexus de Meissner et animateur de mouvements de la muqueuse (Dubreuil et Baudrimont, 1959). Son épaisseur chez le porcelet nouveau-né est de 7 à 10 μ, chez l'adulte de 35 à 45 μ.

Le tissu conjonctif (chorion), placé entre la couche épithéliale et la *muscularis mucosae* se présente sous des aspects topographiques très différents en fonction de l'âge du porc, suivant le segment d'intestin observé et sa position dans l'axe de la villosité ou dans la couche sous-jacente.

La tunique muqueuse possédant la propriété de faire mouvement sur son support et de se plisser sur elle-même engendre, dans la lumière intestinale, des projections assez régulièrement espacées et uniformes chez le porcelet nouveau-né, serrées et de formes très hétérogènes chez le Porc adulte, ce sont les villosités, (fig. 3, 4, 8, 9 et 12).

L'aspect général de la tunique muqueuse est donc variable suivant les segments considérés et il évolue avec l'âge. Nous avons étudié quelques étapes de cette évolu-

tion, d'abord sur des porcelets, de la naissance à 12 jours, puis sur des porcs en croissance et enfin sur des animaux adultes.

1°) *Porcelets de la naissance à douze jours*

Une coupe perpendiculaire à la muqueuse dans la partie proximale du jéjunum-iléon de nouveau-né (fig. 4) nous montre deux aspects non décrits jusqu'à présent de la tunique muqueuse, suivant que l'on observe la partie située entre les villosités ou les villosités proprement dites. Les surfaces intervilleuses, sont planes ou parfois légèrement plissées, de dimensions assez régulières, et forment une sorte d'anneau plat autour de chaque villosité. Les trois couches de la muqueuse se succèdent horizontalement ; seul le chorion est parfois déformé par des éléments lymphoïdes et des formations lymphatiques plus ou moins volumineuses suivant le segment et l'âge. L'épaisseur moyenne de la tunique, pour cette partie, varie entre 80 et 110 μ, suivant le niveau.

Les villosités apparaissent comme des projections cylindriques de la tunique muqueuse dans la lumière intestinale.

En somme, tout se présente comme si la tunique muqueuse, au cours de la vie embryonnaire, s'était soulevée au niveau de la *muscularis mucosae* sur un nombre important de petites surfaces assez régulièrement réparties, de forme circulaire et de diamètre assez constant d'environ 85 μ et comme si la muqueuse environnant ces surfaces soulevées avait glissé vers elles, en provoquant la formation de ces projections. Il faut cependant souligner que l'évolution des villosités n'est pas terminée à la naissance et se poursuivra pendant toute la période de croissance. A la naissance, les villosités ont une forme exclusivement cylindrique à sommet arrondi (fig. 1, 3 ; 4 et 6) ; elles sont constituées par un axe de tissu conjonctif très peu abondant, fin et délicat, appelé « stroma », pourvu de lamelles de muscle lisse, d'une artériole, d'une veinule et d'un seul capillaire lymphatique par axe et recouvert d'une rangée de cellules épithéliales. Cette structure très particulière est capable de changer de forme et de volume en réduisant sa longueur sans faire varier sa largeur (VERZAR et Mc DOUGALL, 1936). (Nous reviendrons sur chacun des éléments des villosités.)

Leur hauteur est variable, comprise entre 300 et 700 μ ; leur nombre est d'environ 900 au cm². L'épaisseur de la tunique au niveau des villosités est approximativement cinq fois plus grande qu'au niveau des espaces intervilleux.

En faisant des coupes successives à différents niveaux, nous avons constaté que les parties intervilleuses restaient assez uniformes sur les 3/5 environ de la surface du jéjunum-iléon, à compter de l'angle duodéno-jéjuno-iléal. Sur la partie distale et au fur et à mesure qu'on se rapproche de la valvule de Bauhin, ces espaces deviennent de plus en plus grands, ce qui entraîne une diminution du nombre des villosités par unité de surface. Dans ces derniers segments de l'intestin grêle, le chorion contient de plus en plus d'éléments lymphoïdes, de follicules clos et de plaques de Peyer (ces dernières, sur la fin, se prolongent sur plusieurs centimètres et occupent les 2/3 environ du pourtour de l'intestin).

Dans la partie duodénale et surtout entre le pylore et le débouché du canal cholédoque et du canal pancréatique, au niveau des espaces intervilleux, la muqueuse commence déjà à se plisser et il y a un début de formation de cryptes plus ou moins

profondes (fig. 1 et 3). Les glandes de Brunner, nombreuses dans la sous-muqueuse, sont également présentes, par endroits, dans la muqueuse (fig. 1), à la surface de laquelle elles débouchent assez souvent.

En ce qui concerne les villosités proprement dites, leur forme cylindrique reste la même sur toute la longueur depuis l'angle duodéno-jéjuno-iléal jusqu'à la valvule de Bauhin. Dans le duodénum et surtout dans la portion la plus proche du pylore, à côté de la forme cylindrique, se trouvent, par endroits, des formes plus ou moins coniques, ce qui se traduit par une augmentation du diamètre de leur base.

Si l'on tient compte de la longueur et du diamètre de l'intestin à cet âge, la surface calculée de la tunique muqueuse bordant la lumière intestinale est d'environ 430 cm^2, mais, en tenant compte de l'augmentation de surface due aux villosités (environ 400 000 sur la totalité de l'intestin), nous arrivons (sans compter les microvillosités), à une surface d'environ 1 000 cm^2.

Cet aspect des villosités, au moment de la naissance, ne représente qu'un stade de l'évolution de la muqueuse, que nous avons suivie en faisant des coupes de l'intestin grêle de porcelets (sacrifiés à 24 heures, 48 heures et 12 jours), à des niveaux correspondant aux précédents.

De la forme cylindrique qu'elles avaient à la naissance, les villosités sont passées en partie, en 24 heures, à une forme légèrement conique, phénomène qui s'accentue à 48 heures, pour aboutir à 12 jours à un diamètre de base souvent près du double de celui du sommet : il nous a paru que la transformation la plus active se faisait dans la partie proximale du jéjunum-iléon. Il apparaît aussi de très nombreuses nouvelles villosités, de 300 à 750 μ de hauteur, dont la formation semble suivre toujours le même processus, à savoir : soulèvement de la tunique muqueuse, projections cylindriques de la muqueuse dans la lumière intestinale, qui s'élargissent à la base et deviennent coniques.

Quant aux espaces intervilleux, ils diminuent régulièrement. A 12 jours ils sont très réduits et les parties intervilleuses planes deviennent rares. A ce stade, le relief de la muqueuse bordant la lumière intestinale est un ensemble de projections séparées par des creux à profil plus ou moins large et au fond desquels se trouvent déjà des cryptes de faible profondeur, dont quelques-unes, avec leur cheminement contourné, ressemblent à des glandes entourées par le tissu conjonctif du chorion. C'est le début de la formation de ce que l'on appelle souvent « couche glandulaire de la muqueuse ».

A ce stade encore, les coupes perpendiculaires à l'axe des villosités sont, sur toute la hauteur, circulaires, avec des diamètres différents. La surface de chaque villosité est libre sur toute sa hauteur, la formation et l'accroissement de chacune n'étant pas gênés par les villosités adjacentes. Le nombre de ces villosités, par unité de surface, a augmenté assez sensiblement (approximativement 1 150 à 1 300 projections au cm^2) ; elles sont, en même temps, devenues plus volumineuses et leur diamètre de base varie entre 150 et 200 μ, mais elles renferment toujours une seule lactéale centrale, une artériole et une veinule. A 12 jours, le nombre des villosités a presque triplé sur l'ensemble de l'intestin grêle (environ 1 100 000 au lieu 385 000). La surface de la muqueuse bordant la lumière intestinale a plus que triplé (à cause surtout de l'accroissement très rapide des dimensions de l'intestin). Cette évolution est relativement uniforme sur l'ensemble de l'intestin grêle, sauf pour la partie terminale et, en particulier, à l'approche de la valvule de Bauhin, où elle est plus lente.

2°) *Porcs en croissance*

La formation de nouvelles villosités et la transformation de celles qui existent déjà se poursuivent au cours de la croissance : chez les porcs de 120 à 140 jours, la tunique muqueuse est sensiblement modifiée par rapport à celle des porcelets de 12 jours. Les villosités, à partir de leur base et sur une hauteur importante, sont en contact les unes avec les autres par leur couche épithéliale : c'est la conséquence de l'augmentation de leur nombre et du développement de celles qui existent déjà. De ce fait, une grande partie de la surface de la couche épithéliale n'est plus libre et se trouve emprisonnée dans des cryptes qui se sont formées autour de la presque totalité des villosités.

Ces cryptes de Lieberkühn (fig. 8) plus ou moins profondes suivant la hauteur sur laquelle sont en contact les villosités contiguës, cheminent dans tous les sens (aucun facteur d'orientation des plissements n'a pu être décélé chez le Porc), dans le tissu conjonctif du chorion et forment une couche d'apparence nouvelle et assez particulière (fig. 7, 8, 9 et 10), donnant l'impression qu'il s'est produit des invaginations de l'épithélium, alors qu'en réalité, en le comparant à la muqueuse, telle qu'elle est au moment de la naissance, on voit qu'il s'agit d'expansion du chorion. Sur coupes histologiques, les fragments visibles de ces cryptes ont l'aspect de glandes : c'est pourquoi on les appelle souvent « glandes de Lieberkühn », bien qu'il ne s'agisse pas de véritables glandes. Cette « couche glandulaire » s'étend sur toute le longueur de l'intestin grêle, ne faisant défaut qu'au niveau des formations lymphatiques, nombreuses dans sa partie terminale. Le rapport entre la hauteur libre de la villosité et celle de la couche glandulaire est difficile à exprimer par une grandeur numérique ; à partir de cet âge, par conséquent, la surface libre de la tunique muqueuse sera également difficile à déterminer. Pour que le rapport réel entre ces deux zones soit conservé sur coupes histologiques, les procédés de prélèvement et de fixation jouent un rôle important ; la déshydratation, l'éclaircissement et l'inclusion sont des étapes susceptibles aussi de modifier ce rapport et doivent être pratiqués avec beaucoup de soin. (Des techniques différentes nous ont donné des résultats sensiblement différents.)

Malgré les précautions prises et compte tenu des mouvements continuels de l'intestin grêle au cours de la digestion, d'une part, et de ceux de la tunique muqueuse, d'autre part, qui font que les villosités se collent et se décollent sans arrêt, le calcul de la surface libre telle qu'elle est au cours de la digestion varie d'un animal à l'autre et ne peut être qu'approximatif.

Sur coupe transversale ou longitudinale des parois, la forme de la partie libre des villosités, à cet âge, est souvent conique, plus rarement cylindrique ou lamelleuse, toujours moins précise que chez le porcelet. Chez ce dernier, la base des villlosités se trouve au même niveau sur toute la surface de la muqueuse (fig. 4) ; nous pouvions donc penser que l'ensemble des villosités, en se resserrant, chez le porc en croissance, serait en contact, par leur épithélium, sur une même profondeur et que les cryptes entoureraient d'une façon plus ou moins circulaire chacune d'elles. Or, il n'en est rien : les villosités sont souvent réunies par deux ou plusieurs, jusqu'à des hauteurs différentes, non plus par le contact de leur couche épithéliale en formant des cryptes, mais par leur axe conjonctif, après soulèvement de la couche épithéliale. Ce soulèvement entre deux ou plusieurs villosités et la réunion de leurs axes

conjonctifs sont des transformations courantes de la muqueuse chez le Porc. Cette évolution, qui, jusqu'à présent, n'a pas été signalée chez d'autres espèces provoque un changement profond de l'ensemble du relief et de la forme des villosités : le nombre de lactéales centrales, d'artérioles et de veinules, pour une villosité ainsi formée, est égal au nombre des axes conjonctifs réunis. En comparant les profils de villosités coupées perpendiculairement à leur axe et à des hauteurs différentes (fig. 15 et 16), on ne trouve plus le profil circulaire, mais les formes les plus diverses. Si l'union de deux ou plusieurs axes conjonctifs se fait sur toute la hauteur adjacente, on a des formes de villosités qui changent, suivant que les coupes sont faites parallèlement ou perpendiculairement au plan de l'union ; en conséquence, seules les coupes perpendiculaires à l'axe des villosités ont pu nous renseigner sur la forme véritable de ces dernières.

Dans la partie proximale du duodénum, la couche glandulaire a de 300 à 400 μ d'épaisseur, les parties libres des villosités sont réduites, excepté immédiatement autour des débouchés du canal cholédoque (ampoule de Vater) et du canal pancréatique ; la partie distale du duodénum et les 2/3 du jéjunum-iléon ont, à partir de l'angle duodéno-jéjuno-iléal, un relief semblable : l'épaisseur de la couche glandulaire varie entre 200 et 300 μ et la hauteur des villosités entre 400 et 600 μ en moyenne. La partie distale du jéjunum-iléon évolue plus lentement : la couche glandulaire, ainsi d'ailleurs que les villosités (qui ont tendance à s'aplatir), se transforment irrégulièrement)(fig. 18) ; nous y avons noté une augmentation importante des éléments lymphoïdes, des follicules clos et surtout des plaques de Peyer. Le nombre des villosités, sur l'ensemble de la surface, est, en moyenne, d'environ 1 400 au cm², leur diamètre est compris entre 200 et 300 μ, leur hauteur entre 400 et 600 μ.

Si on tient compte de ces éléments et de l'augmentation des dimensions de l'intestin grêle entre 12 et 120 jours, le nombre des villosités est voisin de 15 millions et leur surface peut être évaluée à 7 m², les microvillosités mises à part.

3°) *Porcs adultes*

La structure de la tunique muqueuse de l'intestin grêle, étudiée sur des coupes de la paroi effectuées sur 20 porcs de 200 à 230 jours à des niveaux différents présente une homogénéité de l'image topographique, compte tenu des niveaux de prélèvement et de la position sur le périmètre de la paroi.

Topographiquement, son aspect est semblable à celui que nous avons vu chez les porcs de 110 à 140 jours, mais la couche glandulaire est devenue beaucoup plus importante pour l'ensemble de la tunique ; dans les deux premiers segments du duodénum, son épaisseur est de 300 à 450 μ ; pour le reste du duodénum et sur une longueur d'environ 10 mètres, soit les 2/3 du jéjunum-iléon, elle varie entre 200 et 300 μ. Sur le tiers terminal de l'intestin grêle, la couche glandulaire est irrégulière, les glandes de Lieberkühn sont dispersées et, par endroits, inexistantes. Cet état est la conséquence de la présence, dans cette partie de l'intestin, de très nombreuses formations lymphatiques qui occupent une grande partie de l'épaisseur de la paroi et deviennent de plus en plus importantes avec l'âge.

Il semble qu'à ce stade de la vie il n'y ait plus formation de nouvelles villosités, mais que les villosités existantes, outre leur resserrement qui a provoqué la formation d'une couche glandulaire importante, soient plus volumineuses sur l'ensemble

de l'intestin, plus longues aussi (entre 500 et 700 μ), excepté dans la partie proximale du duodénum, où la couche glandulaire a pris une très grande importance aux dépens des villosités et dans le tiers de la partie distale de l'intestin, où ces dernières sont aplaties et, très souvent, manquent, cédant la place à des formations lymphatiques (fig. 24) ; leur hauteur, ici, varie entre 200 et 500 μ.

Les formes des villosités étudiées sur des coupes perpendiculaires ou parallèles à l'axe de l'intestin sont les plus diverses : cylindriques, pyramidales, foliacées, lamelleuses... En examinant des coupes perpendiculaires à l'axe des villosités à différentes hauteurs, ici, comme chez le porc de 120 jours, nous trouvons des figures compliquées (fig. 17 et 18) qui, dans de nombreux cas, ne se terminent pas.

Compte tenu de ces formes, il est également difficile de donner une valeur numérique aux diamètres des villosités et nous ne les évaluons qu'approximativement entre 200 et 400 μ. Il en est de même pour leur nombre, que nous pouvons situer entre 1 000 et 1 200 au cm^2, soit, en tenant compte de la longueur et du diamètre de l'intestin, 20 à 24 millions pour l'ensemble de la tunique muqueuse, ce qui représente, toujours approximativement, une surface comprise entre 13 et 15 m^2, les microvillosités mises à part.

Pour terminer cette étude histologique de la topographie générale de l'intestin grêle du Porc, signalons que chez les porcs âgés de 3 ans, nous n'avons pas, pour les tuniques séreuse et musculaire, trouvé de différences avec les tuniques correspondantes chez les animaux âgés de 200 à 230 jours. Pour la tunique muqueuse, nous avons constaté une augmentation de l'épaisseur de la couche glandulaire et une déformation des villosités, qu'on ne trouve pas dans les étapes précédentes.

ÉLÉMENTS DE LA MUQUEUSE DE L'INTESTIN GRÊLE.

Épithélium

La couche bordant la lumière intestinale ou épithélium, formée d'une seule rangée de cellules bien régulières, quel que soit l'âge de l'animal, est uniformément prismatique chez le porcelet nouveau-né (fig. 25), légèrement déformée au sommet de la villosité et quelquefois à sa base chez les animaux plus âgés (fig.27).

Le pôle apical de la cellule de l'épithélium intestinal du porc est un hexagone (fig. 29) de surface moyenne approximative de 45 μ^2, de forme assez régulière, surtout au moment de la naissance, et revêtu d'une bordure plane striée (fig. 25 et 27), d'épaisseur légèrement variable, suivant qu'on observe le sommet ou la base de la villosité, bordure qui est d'environ 1,8 μ pour la zone absorbante. Les stries parallèles au grand axe de la cellule sont d'innombrables projections cylindriques de protoplasme apical (régulièrement espacées) et sont constituées de substance en apparence homogène. Cette élaboration bien particulière est appelée « plateau strié », « bordure en brosse » ou « microvillosité cellulaire ». Sur les côtés latéraux de la région apicale et immédiatement au-dessous de la microvillosité, on distingue une bandelette (CHAMBERS et ZWEIFACH, 1947 ; CHEVREMONT, 1956) qui attache les cellules contiguës (fig. 25 et 29). Il semble que cette barrière soit franchissable dans certains cas et notamment à l'occasion de l'élimination des leucocytes par l'espace intercellulaire de l'épithélium intestinal, ce que nous avons pu observer sur de nombreuses coupes.

Sur le reste des surfaces latérales, au microscope optique, on distingue, suivant les coupes, et d'une façon fragmentaire et irrégulière, les espaces intercellulaires, au sujet desquels de nombreuses observations ont été faites chez d'autres espèces (CHAMPY, 1957 ; CHAMBERS et RENYI ; PALAY et KARLIN, 1959). Par leur base étalée légèrement, les cellules épithéliales sont appliquées contre une membrane très fine : c'est la membrane de base ou vitrée sous-épithéliale qui sépare la couche épithéliale du « stroma ».

Chez le porcelet à la naissance, les dimensions de la cellule épithéliale de la villosité sont en moyenne 34 μ pour le grand axe et 6 à 9 μ pour la largeur, suivant l'incidence de la coupe. Chez l'adulte, dans la zone absorbante de la villosité, la hauteur atteint en moyenne 40 μ, mais la largeur ne semble pas changer.

Chez le porcelet nouveau-né, les noyaux des cellules épithéliales sont de forme variable (sphériques, légèrement aplatis ou ellipsoïdaux) et occupent différentes positions : tantôt ils sont au centre, tantôt ils se rapprochent du pôle apical et plus rarement de la base de la cellule. Au cours de la croissance, assez rapidement, la totalité des noyaux de la couche épithéliale devient de forme ellipsoïdale, avec des dimensions moyennes de 12 μ pour la longueur et de 5 μ pour le diamètre, au centre. Leur position à l'intérieur de la cellule n'est pas aussi régulière que chez certaines espèces, le Chat par exemple (VERNE, 1960). Au sommet des villosités, ils se trouvent au centre ou légèrement vers le pôle apical ; sur le reste, et surtout à la base des villosités ils sont plutôt dans la moitié inférieure de la cellule (fig. 26 et 27).

Le cytoplasme, dans la région périphérique (exoplasme ou ectoplasme) et en particulier dans la région apicale, immédiatement au-dessous des microvillosités, est caractérisé par une zone plus claire (BAKER, 1942). Les mitochondries, chez le porcelet à la naissance, sont nombreuses, surtout vers la base de la cellule, tandis qu'au cours de la croissance et chez l'adulte, elles sont réparties entre la région du pôle apical et celle du pôle basal ; mais aussi bien chez le porcelet que chez le Porc adulte, elles se trouvent dans toute la zone périphérique de l'endoplasme. L'appareil de Golgi et autres organites cytoplasmiques ne présentent pas au microscope optique de particularités par rapport à ceux décrits chez d'autres espèces.

Parmi les cellules de l'épithélium, relativement peu nombreuses, se trouvent les cellules chromargentaffines ; leurs caractéristiques ne semblent pas différer de celles décrites chez d'autres espèces, sauf en ce qui concerne leur répartition ; chez le Porc, elles sont disséminées sur l'ensemble de la surface épithéliale des villosités.

Sur l'ensemble de la surface de l'intestin grêle du Porc, on trouve de très nombreuses cellules à mucus (fig. 1, 9, 19, 27) appelées aussi caliciformes, vues déjà en 1837 par HENLE. Ces cellules, organes sécréteurs de mucus, sont de véritables glandes unicellulaires (PALAY, 1958 ; FLOREY, 1960 ; FLOREY, 1962) régulièrement réparties, chez le porcelet nouveau-né, sur toute la surface des villosités et des espaces intervilleux, ainsi que dans les cryptes d'ailleurs peu importantes à cet âge. Chez le Porc en croissance et chez l'adulte, elles sont plus abondantes dans le duodénum et dans les parties proximale et médiane du jéjunum-iléon que dans la partie distale. Sur la surface libre, c'est au niveau de l'embouchure des cryptes qu'elles sont le plus nombreuses, mais elles se trouvent également réparties sur les villosités aussi bien à leur sommet que sur les côtés. Elles sont particulièrement nombreuses à l'intérieur des tubercules des cryptes qui forment la couche glandulaire, mais font défaut

dans la dernière assise de cellules au fond des cryptes, où elles semblent remplacées par des cellules de Paneth (CIACCIO, 1906).

Le stroma de la villosité (fig. 6, 8, 15 et 25)

Expansion du chorion de la muqueuse, il est séparé de l'épithélium par la membrane de base, formée de fibrilles de collagène très fines et par des cellules conjonctives anastomosées, probablement des fibroblastes.

Chez le porcelet à la naissance, le stroma est très réduit (fig. 3). Au cours de la croissance, la villosité évolue très rapidement : en réalité c'est l'axe conjonctif qui s'accroît, l'épithélium ne faisant que s'adapter à sa forme. Dans la partie centrale, suivant l'âge et le segment, on trouve de nombreuses cellules libres, en particulier des lymphocytes, des mononucléaires, des polyblastes, des mastocytes ; le chorion devient plus compact.

Vaisseaux et capillaires sanguins de la villosité (fig. 28)

Ces éléments sont faciles à repérer sur des coupes perpendiculaires à la muqueuse et sur celles perpendiculaires à l'axe de la villosité. A la naissance, il semble y avoir une seule artériole et une seule veinule par axe ; ce n'est qu'ultérieurement après la réunion de deux ou plusieurs villosités par leur axe conjonctif, que nous retrouvons artérioles et veinules en nombre correspondant aux axes réunis. Les artérioles, venant de la tunique sous-muqueuse montent droit vers le sommet de la villosité en fournissant de très nombreux capillaires ; ces éléments, dont le rôle est en même temps fonctionnel et nourricier, sont placés surtout contre l'épithélium, où ils ne pénètrent pas et dont ils restent séparés par la fine membrane de base. Les veinules se formant par réseaux capillaires vers les 3/5 de la hauteur de l'axe conjonctif descendent droit le long de la villosité, pour rejoindre le plexus veineux de la sous-muqueuse.

La structure du tissu endothélial qui forme le réseau sanguin chez le Porc ne semble pas présenter de particularités par rapport à celle qui a été décrite chez d'autres espèces et chez l'Homme, observée tant au microscope optique qu'au microscope électronique (PALADE, 1953, 1956 ; CHAMPY, 1957 ; LASCHI et GASBARRINI, 1963).

Le chylifère central ou lactéale centrale (fig. 8, 15 et 28)

Chez le porcelet nouveau-né et en début de croissance, tant que la villosité reste cylindrique et étroite, le chylifère central, dont l'extrémité est fermée, commence régulièrement sous l'épithélium au sommet de la villosité, descend suivant l'axe, passant par le centre de la villosité, pour se renfler en une ampoule, avant de rejoindre le réseau lymphatique dans la partie inférieure de la muqueuse (fig. 8, 9). A ce stade, la forme du chylifère est cylindrique et il a environ 20 μ de diamètre. Au cours de la croissance et chez le Porc adulte, la position du chylifère reste toujours plus ou moins centrale, mais sur une coupe perpendiculaire à l'axe de la villosité la lumière chylifère a les formes les plus diverses ; très souvent aplati, dans certains cas on le distingue difficilement. Son diamètre s'accroît de plusieurs fois, mais il est irrégulier et difficile à déterminer.

Avant que les axes conjonctifs ne commencent à se rejoindre, il n'y a qu'un seul chylifère central par villosité ; par la suite, on en trouve deux, trois, ou plus, suivant le nombre de villosités réunies.

D'après nos observations au microscope optique sur des porcs à différents âges, il nous semble que la paroi très fine du chylifère central soit formée de cellules endothéliales non différenciées, à noyaux aplatis, qui se rejoignent d'une façon incomplète par deux ou trois de leurs bords pour former la lumière lactéale (fig. 28).

Les muscles de la villosité (fig. 6, 13 et 14)

A tout âge, on trouve des lamelles fines de la couche interne de la *muscularis mucosae*, qui arrivent jusqu'au sommet de l'axe conjonctif ; chez le porcelet, ces lamelles sont situées immédiatement sous l'épithélium ; elles sont très fines, parfois difficiles à observer ; au cours de la croissance, elles deviennent plus importantes et on les trouve également à l'intérieur de l'axe. Elles jouent un rôle important dans la contraction des villosités au cours de l'absorption. Une mauvaise fixation des tissus provoque souvent la séparation de la couche épithéliale et de l'axe conjonctif par suite de la contraction de ces lamelles.

L'innervation des villosités

Elle est faite par les branches du plexus de Meissner, logé dans la sous-muqueuse. Cette innervation a été étudiée par de nombreux auteurs et surtout par CAJAL, qui, en 1895, donna le nom de cellules interstitielles aux éléments isolés de nature nerveuse disséminés dans le chorion du stroma conjonctif et auxquels on attribue actuellement un rôle important de jonction entre les éléments nerveux proprement dits et la formation musculaire. Dans ce domaine, qui appartient plutôt à la physiologie, on admet que les neurofibrilles très fines des villosités aient pu échapper à l'étude au microscope optique et que le microscope électronique, puisse, dans un proche avenir, apporter des précisions.

III. — DISCUSSION

La structure des parois de l'intestin grêle se conserve difficilement ; il nous semble que leur histologie topographique doive être étudiée exclusivement sur des tissus fixés par extension, si possible avant prélèvement, sur des animaux anesthésiés.

— Les images topographiques de la tunique séreuse du porc étudiées dans ces conditions sont semblables aux différentes étapes de la croissance (sauf en ce qui concerne l'épaisseur de la tunique) et relativement uniformes sur toute la longueur de l'intestin grêle, excepté au niveau des îlots d'accumulation des graisses, dont le nombre et l'importance varient avec les segments, avec l'âge et avec les animaux. Ces îlots, abondants surtout dans le premier tiers du jéjunum-iléon (soit, sur une longueur de 5 m environ chez le Porc adulte) sont peu nombreux dans la partie médiane et rares dans la partie terminale. Si on admet (ce qui n'est pas prouvé), que ces petits dépôts de graisses, dans la séreuse, proviennent du nutriment récem-

ment absorbé et en instance d'acheminement vers les tissus adipeux, on peut supposer que le premier tiers du jéjunum-iléon absorbe la majeure partie des graisses qui se présentent dans la lumière intestinale (sans préjuger que cette partie de l'intestin soit une portion préférentielle pour l'absorption des graisses).

— La tunique musculaire, au cours de la croissance de l'animal, devient plus épaisse et plus compacte, mais elle conserve également le même aspect topographique.

— Ces deux tuniques présentent des analogies — leur épaisseur mise à part — avec celles de l'intestin de nombreux Mammifères et en particulier de l'Homme.

— La tunique celluleuse varie d'une façon sensible, suivant les segments considérés et suivant l'âge de l'animal. Le tissu conjonctif très fin dont elle est faite se déforme facilement par la présence de divers éléments tels que glandes de Brünner dans le duodénum, éléments lymphoïdes et formations lymphatiques, abondants dans le dernier tiers du jéjunum-iléon, rares et disséminés d'une façon très irrégulière et variable suivant l'animal, pour le reste de l'intestin.

Cette tunique, contrairement aux deux précédentes, diffère profondément de celle de l'homme. Les replis de la celluleuse humaine, perpendiculaires à l'axe de l'intestin, signalés par FALLIOPE en 1561, appelés valvules conniventes par KERCRING en 1670, qui se succèdent tous les centimètres, hauts de 6 à 7 mm, ne se trouvent qu'exceptionnellement chez le Porc. Cette absence de plissements de la celluleuse modifie très sensiblement le profil de la lumière intestinale du Porc par rapport à celle de l'Homme, et influence probablement la vitesse du transit. Les plissements de la muqueuse de l'intestin grêle du Porc ne subissent pas d'orientation par la celluleuse, ce qui engendre des villosités aux formes les plus diverses, qui ne peuvent pas être assimilées aux formes décrites chez l'Homme ou chez d'autres espèces. Les coupes perpendiculaires à l'axe des villosités sont les seules à en indiquer la forme exacte.

— La tunique muqueuse, dont l'importance a été longtemps négligée, est la partie des parois de l'intestin à laquelle le biologiste actuellement accorde le plus d'intérêt, car c'est dans sa couche épithéliale que le nutriment entre en premier contact avec la substance vivante. Cette tunique est le siège de nombreuses sécrétions qui jouent un rôle important dans la digestion ; elle est le siège aussi de transformations des substances absorbées et, sans doute, des synthèses de composés nouveaux.

Elle est en continuelle évolution de la naissance à l'âge adulte, ce qui semble correspondre à la nécessité, pour l'animal, d'adapter la surface absorbante de la muqueuse aux besoins de la croissance et d'équilibrer les différentes zones fonctionnelles. Caractérisée, à la naissance, par des projections cylindriques et des surfaces planes intervilleuses importantes, elle commence sa rapide transformation dès la première absorption d'aliments par le porcelet. Par formation de nouvelles villosités et accroissement des anciennes, les espaces intervilleux disparaissent rapidement.

Chez le porcelet de 24 heures, sacrifié au moment de la digestion, nous avons constaté, sur des coupes de tissus fixés par le tétroxyde d'osmium, la présence de substances osmophiles dans les cellules appartenant à l'épithélium des villosités, ce qui n'existait pas dans celles de l'épithélium de la base des villosités, ni dans celles de l'épithélium des espaces intervilleux. Cela laisse supposer que l'épithélium des

surfaces planes de la muqueuse, que l'organisme tend à transformer rapidement, ne serait pas une surface d'absorption, du moins pour les lipides et que, malgré l'absence des cryptes, les cellules épithéliales, déjà chez le porcelet à la naissance, seraient séparées en deux zones : l'une d'absorption pour les cellules bordant les villosités, l'autre de division pour celles des espaces intervilleux.

Dans la première partie du duodénum, la couche glandulaire est importante et la surface libre des villosités, de ce fait, est faible sur une trentaine de centimètres, par rapport au reste du duodénum et de la partie proximale et médiane du jéjunum-iléon. Il en est de même, et d'une façon plus nette, dans le tiers distal du jéjunum-iléon, où les villosités sont aplaties et moins nombreuses à cause des formations lymphatiques. On peut présumer que, chez le Porc à tous les âges, dans ces deux segments, l'absorption est réduite par rapport au reste de l'intestin. La surface épithéliale qui borde la lumière intestinale est, pour une même longueur de l'intestin, différente suivant les segments. Chez le porcelet à la naissance, elle est d'environ 1 000 cm^2 et chez le Porc adulte de 13 à 15 m^2 (les microvillosités mises à part) et chez l'Homme, suivant les auteurs, entre 40 et 50 m^2. En tenant compte de la longueur et du diamètre de l'intestin humain on constate que la surface épithéliale est 8 fois plus grande que chez le Porc. Cette différence montre à quel point le relief des deux muqueuses est dissemblable. La raison doit-elle en être cherchée exclusivement dans la présence des valvules conniventes chez l'Homme ?

Les microvillosités de l'épithélium intestinal, dont l'importance dans les phénomènes d'absorption, actuellement, n'échappe à personne, ont été depuis les travaux de GRUBY et DELAFOND (1843) très diversement interprétées (PATZELT, 1936 ; BAKER, 1942 et 1951). Les recherches sur la Souris (GRANGER et BAKER, 1950 ; DALTON, 1951 ; SJÖSTRAND et ZETTERQVIST, 1957) et sur le Rat (PALAY et KARLIN, 1959) ont permis de les mieux connaître ; cependant, leur rôle n'est pas encore expliqué. Les microvillosités augmentent la surface du pôle apical de la cellule épithéliale, comme les villosités augmentent celle de la tunique muqueuse et ceci, semble-t-il, suivant un coefficient propre à chaque espèce (DALTON et *al.*, 1950 ; ZETTERQVIST, 1956 ; PALAY et KARLIN, 1959), compte tenu de la surface apicale, du nombre des microvillosités et de leurs dimensions. Dans un travail en cours, au microscope électronique, nous étudions les caractéristiques des microvillosités chez le Porc et nous pouvons dire que leur nombre, leurs dimensions et leur surface sont différents de ceux trouvés jusqu'à ce jour chez d'autres espèces.

L'un des autres éléments des villosités qui a fait l'objet de nombreuses études est le chylifère central (ou lactéale centrale). La structure histologique de sa paroi est souvent décrite comme identique à celle des capillaires sanguins, mais plus fine (CHAMPY, 1957 ; DUBREUIL et BAUDRIMONT, 1959 ; FRALEY et WEISS, 1961) ou parfois fois plus épaisse (PALAY et KARLIN, 1959).

PAPP et *al.*, (1962 *ab*), qui ont étudié la lactéale centrale des villosités chez le Chat, pensent que ses parois, très fines, sont formées de cellules endothéliales non différenciées, jointes entre elles de façons différentes et souvent lâches et probablement dépourvues de membrane basale. Ces constatations correspondent à ce que nous avons pu observer chez le Porc. Cette structure permettra d'expliquer le passage de certaines formes de lipides dans la lumière lactéale.

Reçu pour publication en mars 1964.

FIG. 1, 2, 3 et 4. — *Aspect de la paroi de l'intestin grêle de porcelet à la naissance. Coupes perpendiculaires à l'axe de l'intestin*

FIG. 1. — *Coupe de la paroi, trois cm après le pylore*
Les glandes de Brunner (gB) occupent la celluleuse (c) et une partie de la muqueuse (m), débouchent, soit directement dans la lumière intestinale, soit au fond des cryptes de Lieberkühn en formation. × 130

FIG. 2. — *Partie externe de la paroi, même niveau que sur la figure 1*
Tunique séreuse (s), tunique musculaire : couches de fibres longitudinales (ml) et fibres annulaires (ma), une partie de la celluleuse (c) compressée et disloquée par les glandes de Brunner. × 620.

FIG. 3. — *Aspect de la paroi, cinq cm avant l'angle duodéno-jéjuno-iléal*
Pas de glandes de Brunner à ce niveau, villosités plus longues, espaces intervilleux plus importants qu'au niveau de la figure 1. Stroma des villosités réduit (st). × 130

FIG. 4. — *Coupe de la paroi dans la partie proximale du jéjunum-iléon.*
Forme des villosités (v) exclusivement cylindrique. Espaces intervilleux plans (iv), sans cryptes. × 130

FIG. 5. — *Coupe perpendiculaire à mi-hauteur des axes des villosités dans la partie médiane du jéjunum iléon chez le porcelet à la naissance.*
Les sections sont plus ou moins circulaires suivant l'inclinaison de la coupe. × 130.

FIG. 6. — *Villosité chez le porcelet de 48 heures.*
Coupe perpendiculaire à l'axe des villosités (a), coupe parallèle. à l'axe de la villosité (b),couche épithéliale (e) avec microvillosités (mv) et stroma (t) qui contient, entre autres éléments, des lames de *muscularis mucosae* (lm). × 195

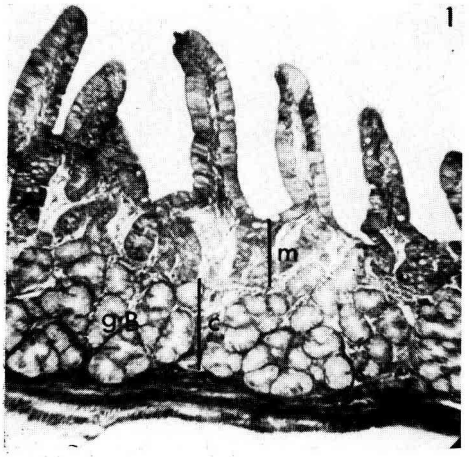

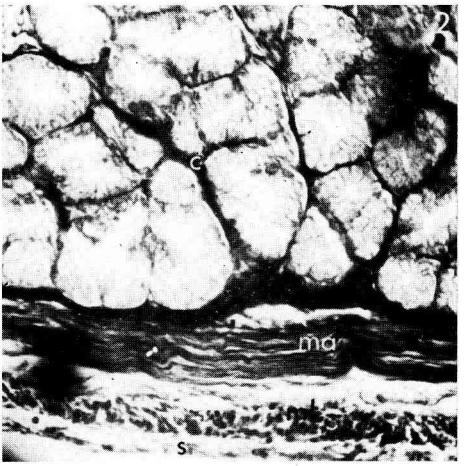

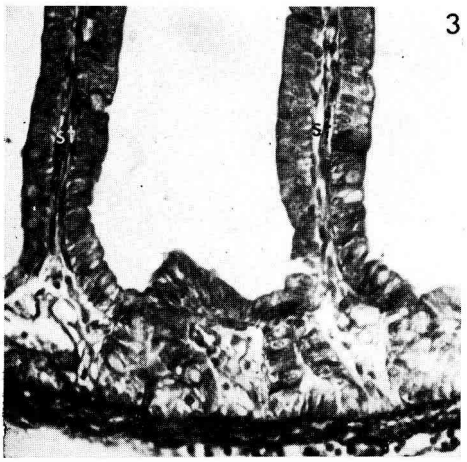

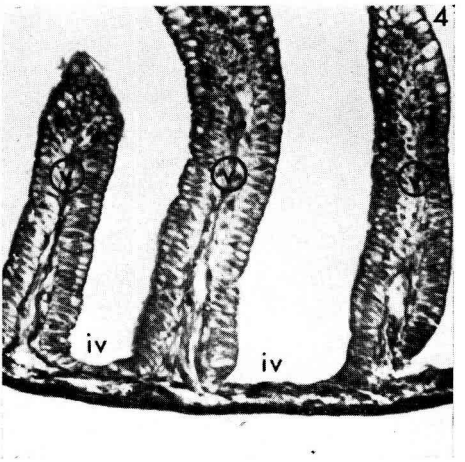

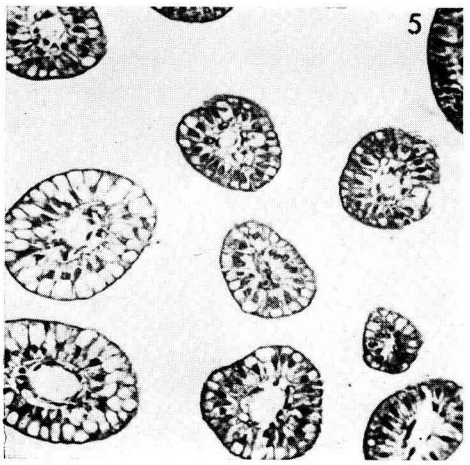

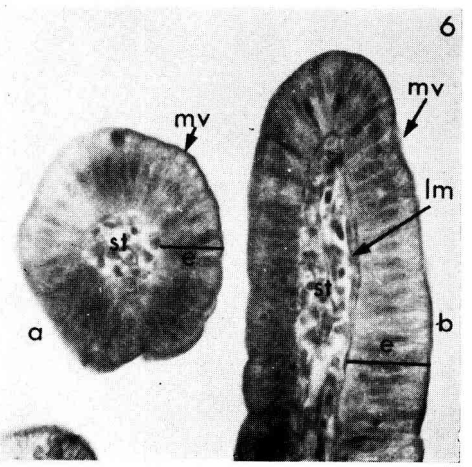

PLANCHE I

FIG. 7. — *Aspect général de la paroi de l'intestin grêle du porc âgé de* 110 *jours. Coupe perpendiculaire à l'axe dans la partie proximale du jénum-iléon.* × 130

FIG. 8. — *Aspect de la tunique muqueuse,* 10 cm *après l'angle duodéno-jéjuno-iléal chez le porc de* 110 *jours.* Villosités (v), lactéales centrales (l) visibles partiellement au centre du stroma (st), lames de la *muscularis mucosae* (lm), cryptes et couche glandulaire (cg) importante. × 130

FIG. 9, 10, 11 et 12. — *Coupes de la paroi de l'intestin grêle du porc adulte* (220 *jours*) *dans la partie proximale du jéjunum-iléon*

FIG. 9. — *Aspect général de la paroi, coupe perpendiculaire à l'axe de l'intestin.* × 65

FIG. 10. — *Coupe perpendiculaire à l'axe de l'intestin.*
Tunique séreuse (s) tunique musculaire (fibres longitudinales (ml) fibres annulaires (ma), cellulleuse (c), une partie de la muqueuse : *muscularis mucosae* (mm) et couche glandulaire (c g). × 130

FIG. 11. — *Coupe parallèle à l'axe de l'intestin*
Mêmes éléments que figure 10. × 130

FIG. 12. — *Un des aspects de' a tunique muqueuse*
Villosités (v), couche glandulaire (cg) et muscularis mucosae (mm) × 130

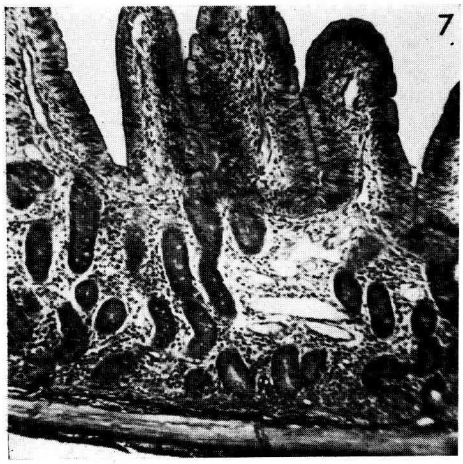

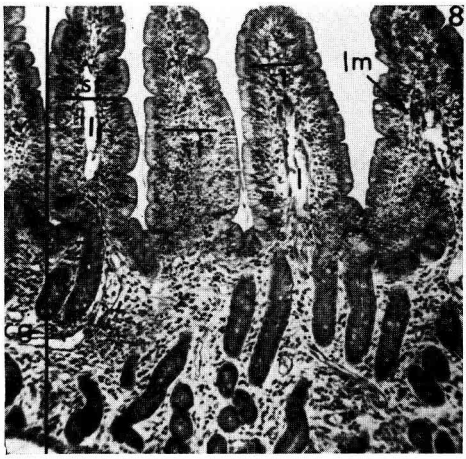

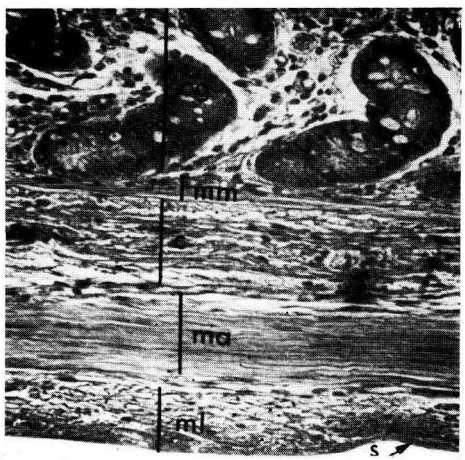

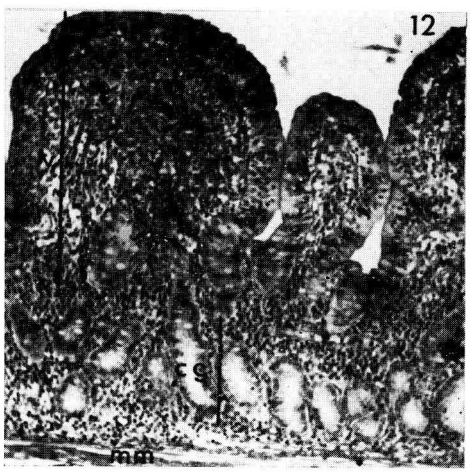

Planche II

FIG. 13 et 14. — *Image des villosités de l'intestin grêle du porc adulte au même niveau de la partie médiane du jéjunum-iléon. Coupes parallèles à l'axe de l'intestin*

FIG. 13. — *Villosités côté externe de la courbure.*
Lames de *muscularis mucosae* (lm). × 130

FIG. 14. — *Coupe du côté interne de la courbure.* × 130

FIG. 15, 16, 17 et 18. — *Sections perpendiculaires aux axes des villosités dans la partie médiane des intestins grêles de porcs âgés de 125 et 200 jours à des hauteurs variables.*
Le nombre de lactéales centrales (l) par figure représente le nombre initial de villosités

FIG. 15. — *Section à mi-hauteur de la villosité chez le porc de 125 jours*
Stroma (st), lactéale (l), couche épithéliale (e), cellules à mucus (cm). × 100

FIG. 16. — *Même villosité que figure 15. Section à un quart du sommet de la villosité.* × 100

FIG. 17. — *Section à mi-hauteur de la villosité chez le porc de 200 jours.* × 120

FIG. 18. — *Même villosité que figure 17. Section au tiers du sommet de la villosité.* × 120

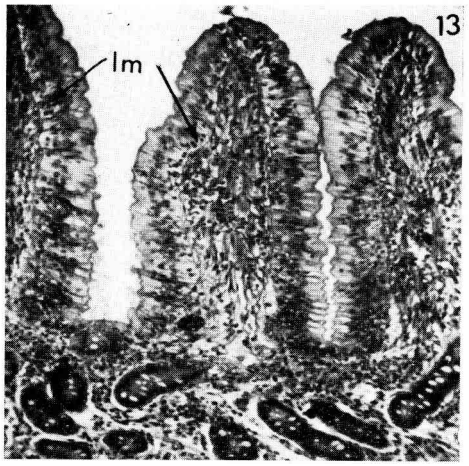

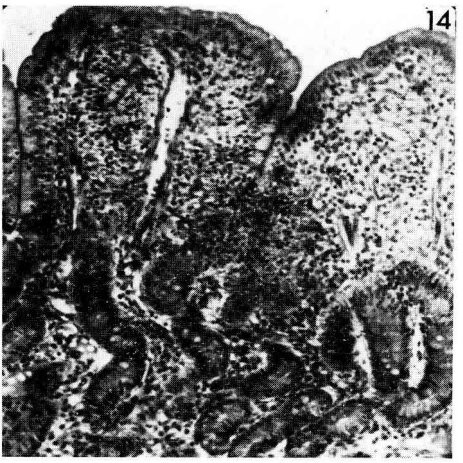

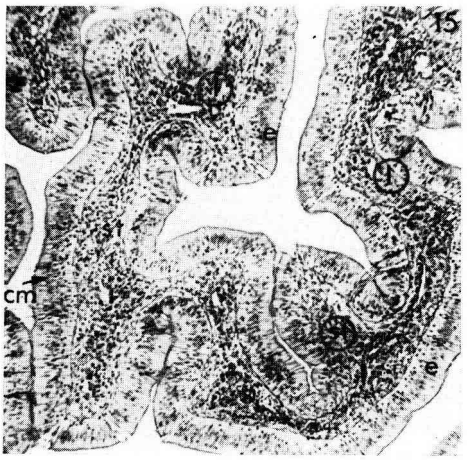

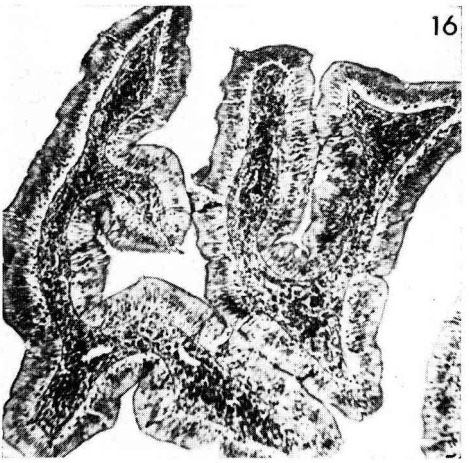



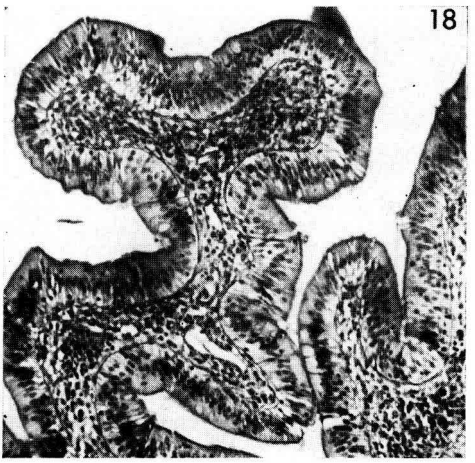

PLANCHE III

FIG. 19. — *Aspect de la tunique muqueuse chez le porc adulte, 25 cm après le pylore*
La *muscularis mucosae* (mm) et une partie de la celluleuse (c) sont comprimées par les glandes de Brunner (gB) logées dans la celluleuse. × 130

FIG. 20. — *Image de la celluleuse (c) disloquée par les glandes de Brunner (gB) et la couche glandulaire de la muqueuse, au niveau du débouché du canal cholédoque.* × 130

FIG. 21, 22, 23 et 24. — *Éléments lymphoïdes et formations lymphatiques dans la paroi des différents segments de l'intestin grêle du porc adulte*

FIG. 21. — *Follicules clos dans la partie médiane du jéjunum-iléon occupant la majeure partie de la celluleuse, dont les tissus sont comprimés et déformés (coupe perpendiculaire à l'axe de l'intestin).* × 130

FIG. 22. — *Aspects de deux follicules clos dans la partie distale du jéjunum-iléon en instance de jonction. Le follicule, sur la droite de la photo, est logé partiellement dans la muqueuse.* × 130

FIG. 23. — *Aspect semblable à celui de la figure 21, sur une coupe parallèle à l'axe de l'intestin.* × 130

FIG. 24. — *Vue partielle d'une formation lymphatique occupant la celluleuse et la muqueuse jusqu'à la couche épithéliale. Villosités aplaties, cryptes et glandes de Lieberkühn peu nombreuses. Coupe perpendiculaire à l'axe de l'intestin, 15 cm avant la valvule de Bauhin.* × 130

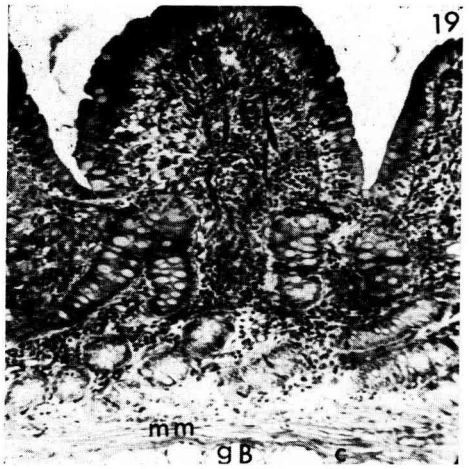

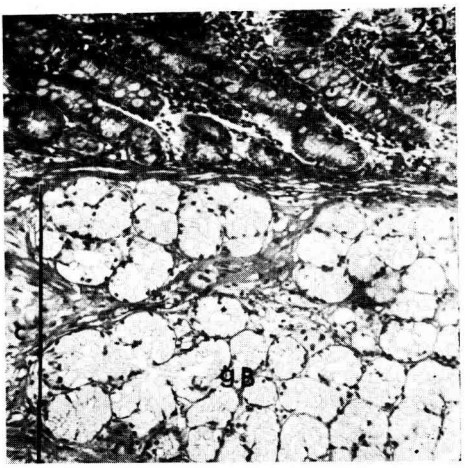

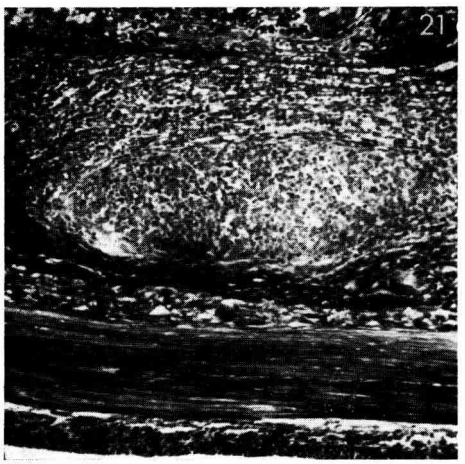

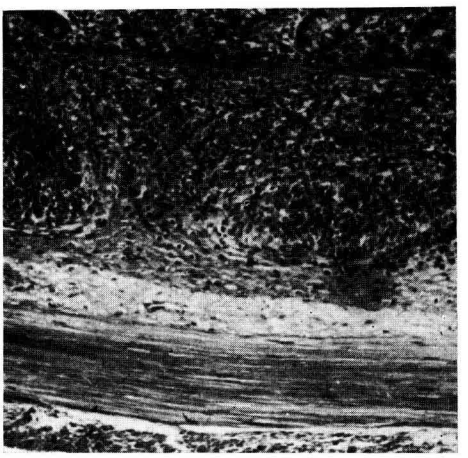

PLANCHE IV

FIG. 25, 26 et 27. — *Sommet de la villosité intestinale du porc*
Coupes parallèles aux axes des villosités dans la partie proximale du jéjunum-iléon, à des âges différents

FIG. 25. *Le sommet de la villosité du porcelet de 48 heures est cylindrique et arrondi ; couche épithéliale uniforme, ainsi que microvillosités (mv) cellules à mucus (cm), lymphocytes dans des espaces intercellulaires, (p)stroma (st) de l'axe de la villosité réduit, lactéale centrale (l) débutant au sommet du stroma.* × 750

FIG. 26. — *Sommet de villosité chez le porc de 110 jours*
Noyaux ellipsoïdaux assez régulièrement disposés, occupant la partie centrale des cellules. × 750

FIG. 27. — *Sommet de villosité chez le porc adulte*
Microvillosités (mv) très uniformes ; le cytoplasme de la zone apicale (sous microvillosités) est optiquement plus dense que dans le reste de la cellule.
Noyaux ellipsoïdaux (*n*), cellules à mucus (cm). × 750

FIG. 28. — *Section perpendiculaire à l'axe de la villosité chez le porcelet de 48 heures*
Microvillosités (mv) bordant la couche épithéliale uniforme, cellules à mucus (cm) ; à l'intérieur du stroma, une artériole (a) avec u hématie au centre. Section de la lactéale centrale (l) aux parois très fines. × 640

FIG. 29. — *Pôles apicaux de cellules épithéliales plus ou moins hexagonales suivant l'incidence de la coupe, réunies par les bandelettes obturantes. Nombreuses cellules à mucus (cm).* × 640

FIG. 30. — *Topographie des mitochondries dans les cellules épithéliales des villosités intestinales chez le porcelet de douze jours.* × 640

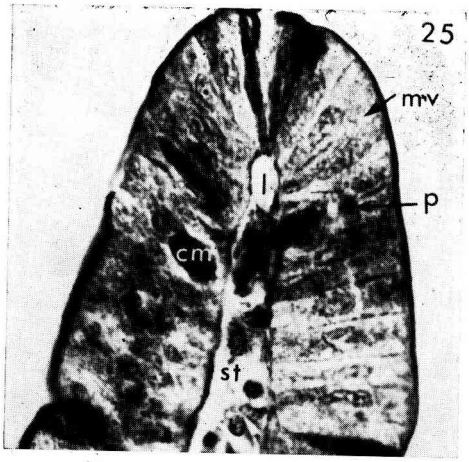

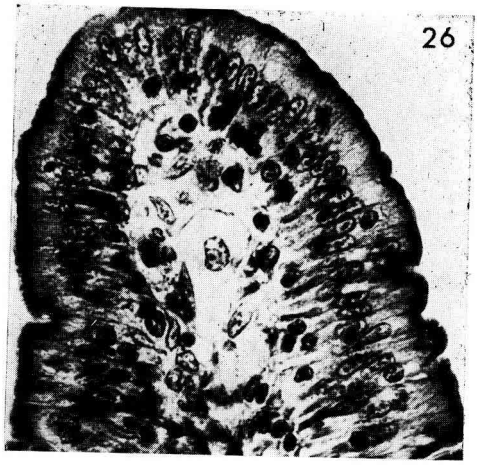

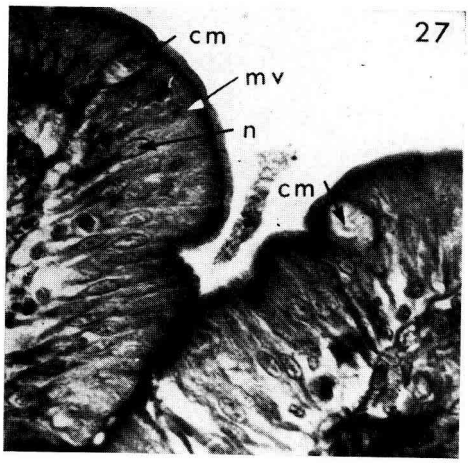

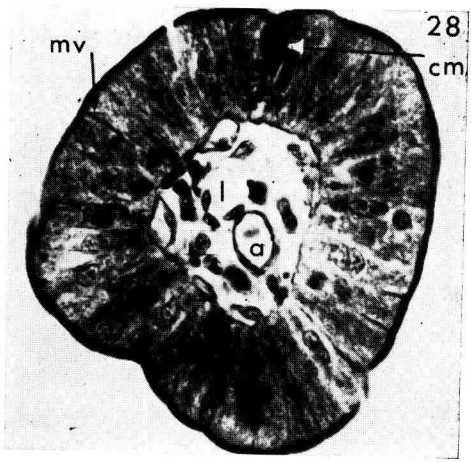

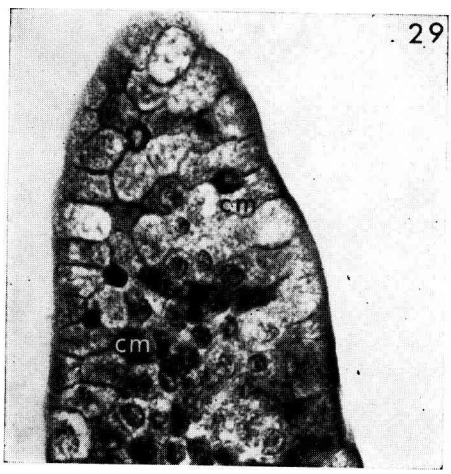

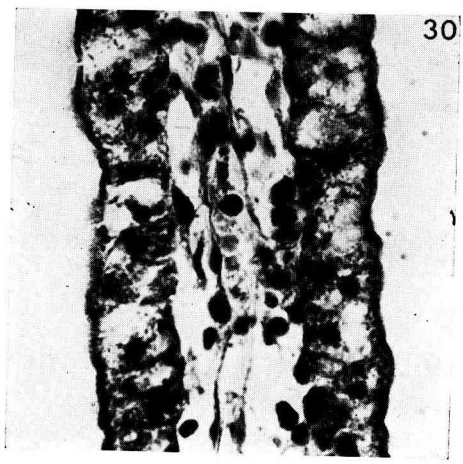

PLANCHE V

SUMMARY

THE SMALL INTESTINE OF THE PIG. 2. HISTOLOGICAL STRUCTURE OF THE WALL AND ESPECIALLY OF THE MUCOUS LAYER IN RELATION TO THE AGE OF THE ANIMAL

In the pig the four layers which form the wall of the small intestine are quite distinct along its whole length, and at every age.

The thickness of the serous and muscular layers varies little in the different sections considered. It increases several times with age, but the topographical picture changes little.

Histologically the cellular layer differs widely between different sections in the nature of the elements it contains. In the proximal part of the duodenum, between the pylorus and the ampulla of Vater, the cellular layer in the pig is completely separated on all its circumference and in all its depth by Brunner's glands. In the median part the number of Brunner's glands becomes less, and none is found in the distal part.

Along all its length the cellular layer contains lymphoid elements and lymphatic formations. The latter prodeminate in the distal part of the jejunum and ileum, where they occupy about 2/3 of the surface. The most important characteristic of the cellular layer in the pig is that it very rarely has folds (no *Valvules conniventes*), and this affects the profile of the lumen of the intestine, the form and distribution of the *villi* and the surface of the mucous layer.

In the mucous layer, with its three strata, the difference between sections of the intestine is greater than in the other layers. During growth there is continual change in the formation and development of the *villi*.

At birth the mucous layer presents two different aspects, which have not been described up to the present, according to whether one considers the part between the *villi* or the *villi* themselves. The spaces between the *villi* are flat or slightly folded and larger in the distal portion than in the rest of the small intestine. In the intervillous spaces the mucous layer is on average 100 μc thick.

The *villi* appear as projections from the mucous layer into the lumen of the intestine. They are cylindrical in shape between 300 and 700 μc high and 85 μc in diameter, on average. There are about 950 per sq. cm.

The stroma is very reduced and at birth has only one central lacteal, one arteriole and one veinule. The epithelial layer lying next to the stroma is formed of a single layer of uniform prismatic cells which at this age measure about 34 μ along the long axis.

Immediately after birth the intervillous space begins to diminish regularly, and has disappeared completely after about twelve days. The surface of the mucous layer becomes a series of projections, which become more numerous with age, separated by hollows ending in crypts. The crypts branch out in all directions and from what is known as the glandular layer of the mucous layer.

The *villi* are cylindrical at birth and remain so for the first stage of their formation during growth. They rapidly become conical, then, because of the joining together of two or more axes of the stroma by their connecting tissue, they develop into different shapes difficult to describe as geometrical forms. Their size and surface vary according to the section of the intestine and to the age of the animal. At birth the free surface of the epithelial layer, lining the lumen of the intestine, is about 1 000 sq. cm. It has reached 15 sq. m. in a pig 220 days old.

The number of *villi*, which at birth is about 400,000 increases to about 24 million in the adult pig.

To sum up it may be said that overall the histology and topographic picture of serous and muscular layers of the small intestine of the pig present some analogies with those of the human intestine.

However, the cellular layer of the pig, which is not folded, and the mucous layer, in which the folds do not change, are clearly distinguishable from those of the human intestine.

RÉFÉRENCES BIBLIOGRAPHIQUES

BAKER J. R., 1942. The free border of the intestinal epithelial cell of vertebrates. *Quart. J. micr. Sci*, **84**, 73-103.

BAKER J. R., 1951. The absorption of lipids by the intestinal epithelium of the mouse. *Quart. J. micr. Sci.*, **92**, 79-88.

CHAMBERS R., RENYI G. S., 1925. The structure of the cells in tissues as revealed by micro-dissection. The physical relationships of the cells in epithelia. *Am. J. Anat.*, **35**, 385-389.

CHAMBERS R., ZWEIFACH B. W., 1947. Intercellular cement and capillary permeability. *Physiol. Rev.*, **27**, 431-463.

CHAMPY C., 1957. Précis d'histologie, vol. 1 et 2. Baillère et Fils, Paris.

CHEVREMONT M., 1956. *Notions de cytologie et d'histologie*, Desoer, Liège.

CIACCIO C., 1906. Sur une nouvelle espèce de cellules dans les glandes de Lieberkühn. *C. R. Soc. Biol.*, **54**, 196-203.

DALTON A. J., KAHLER H., STRIEBICH M. J., LLOYD B., 1950. Finer structure of hepatic, intestinal and renal cells of the mouse as revealed by the electron microscope. *J. nat. Cancer Inst.*, **11**, 439-445.

DALTON A. J., 1951. Electron micrography of epithelial cells of the gastro-intestinal tract and pancreas. *Am. J. Anat.*, **89**, 109-117.

DUBREUIL G., BAUDRIMONT A., 1959. *Manuel théorique et pratique d'histologie.* Vigot Frères, Paris.

FLOREY H. W., 1962. The secretion and function of intestinal mucus. *Gastroenterology*, **43**, 326-329.

FLOREY H. W., 1960. Electron microscopic observation on goblet of the rat's colon. *Quart. J. exp. Physiol.* **45**, 329-332.

FRALEY E. F., WEISS L., 1961. An electron microscopic study of the lymphatic vessels in the penile skin of the rat. *Am. J. Anat.*, **109**, 85-101.

GABE, 1954. Données histologiques sur l'appareil digestif des onychophores *Bull. Soc. Zool. Fr.* **79** 141-150.

GRANGER B., BAKER R. F., 1950. Electron microscope investigation of the striated border of intestinal epithelium. *Anat. Rec.*, **107**, 423-436.

GRUBY, DELAFOND, 1843. Résultats des recherches faites sur l'anatomie et les fonctions des villosités intestinales, l'absorption, la préparation et la composition organique du chyle chez les animaux. *C. R. Acad. Sci. Fr.* **16**, 1194-1200.

LASCHI R., GASBARRINI G., 1963. Aspetti ultrastrutturali dei capillari del villo intestinale umano. *Sperimentale*, **113**, 61-66.

PALADE G. E., 1953. Fine structure of blood capillaries. *J. appl. Phys.*, **24**, 1424.

PALADE G. E., 1956. The endoplasmic reticulum. *J. Biophysic. Bioch. Cytol.*, **2**, 85-89.

PALAY S. L., 1958. *The morphology of secretion in frontier in cytology.* Havan, Yale University Press, 305-342.

PALAY S. L., KARLIN L. J., 1959. An electron microscopic study of the intestinal villus. The fasting animal. *J. Biophys. Biochem. Cytol.*, **5**, 363-372.

PAPP M., RÖHLICH P., RUSZNYAK I., TORO I., 1962. *a*) An electron microscopic study of the central lacteal in the intestinal villus of the cat. *Zellforsch.*, **57**, 475-486.

PAPP M., RÖHLICH P., RUSZNYAK I., TORO I., 1962. *b*) Ultrastructure of central chylous vessel in intestinal villus. *Arch. Anat. Strasbourg*, **42**, 24-29.

PATZELT V., 1936. *Der Darm*, Springer, Berlin.

SJÖSTRAND F. S., ZETTERQVIST H., 1957. *Functional changes of the free cell surface membrane of the intestinal absorbing cell in electron microscopy.* Almqvist and Wiksell, Stockholm.

VERNE J., 1960. Précis d'histologie, Masson, Paris.

VERZAR F., Mc DOUGALL E. J., 1936. *Absorption from the intestin*, Longmans Green, London.

ZETTERQVIST H., 1956. *The ultrastructural organisation of the columnar absorbing cells of the mouse jejunum.* Thesis Karolinska Inst. Aktiebolaget Godvil, Stockholm.